

Métastase palpébrale d'un cancer du sein introuvable

Jad Hayek, Graziella Moufawad, Jana Tarchichi, Belati Ahmad, Joseph Bakar.
Hopital François Quesnay





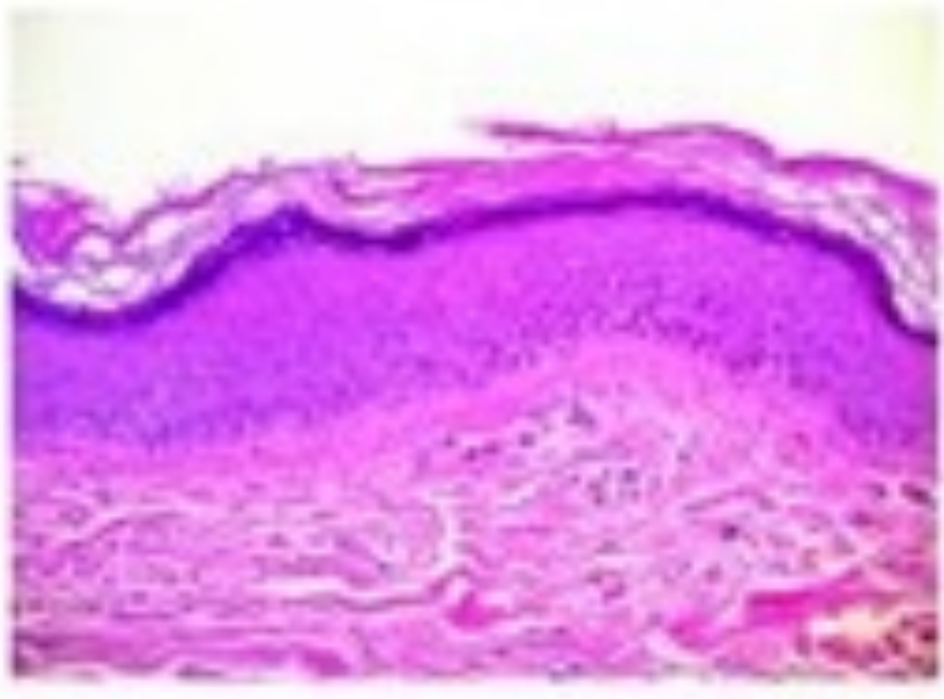
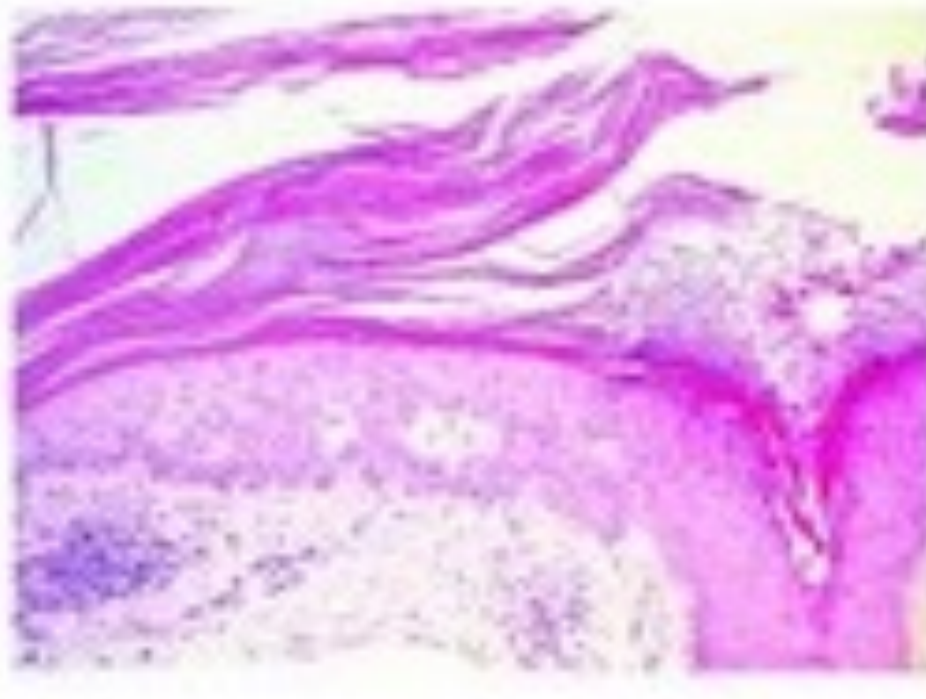
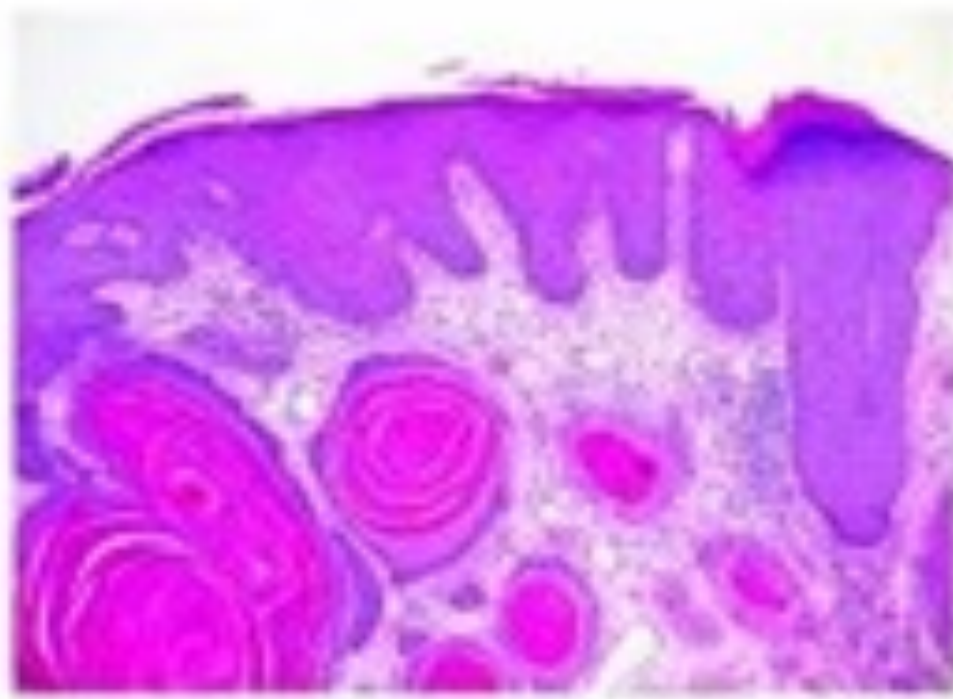
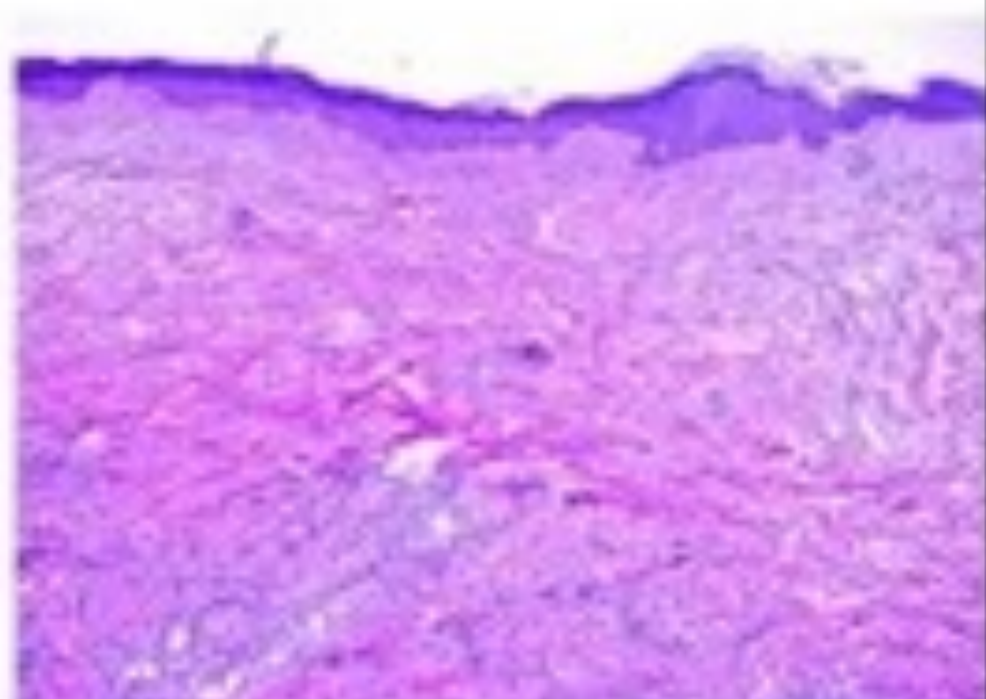
Case report:

Patiente de 73 ans a consulté pour un œil droit rouge avec ptosis unilatérale d'apparition brutale a été traité comme sécheresse oculaire Pas d'amélioration et perte de 3 kilogrammes sur 1 mois. Un bilan retrouve un CA 15-3 augmenté à 44.

échographie mammaire et mammographie suivie d'une IRM mammaire: normales

Ponction lombaire: Liquide inflammatoire avec présence de cellules adeno-carcinomateuses CK + et CK 7 +.

TEP scanner : adénopathies axillaires droites avec un hypermétabolisme intense bilatéral des orbites Biopsie ganglionnaire sous axillaires: un carcinome lobulaire infiltrant de grade II avec RO+ à 100 %, RP-, HER2-, Ki67 à 10 %. Biopsie palpébrale droite: déposition du cancer lobulaire mammaire.

	Normal Skin	AK	cSCC	Metastatic cSCC
				
<u>Clinical Description</u>		Scaly skin colored /pink macule or papule	Persistent firm or scaly papule or red nodule which may spontaneously bleed	Multiple nodular lesions in skins or other organs
<u>Histopathology</u>	Well-defined stratum basalis spinosum, and granulosum with orthokeratotic scale	Enlarged atypical keratinocytes confined to the epidermis	Enlarged atypical keratinocytes invading the dermis	Enlarged atypical keratinocytes in the dermis lympho nodes or internal organs
				

Référence: Squamous carcinoma of the eyelid. Kozak et al. American Academy of Ophthalmology. 2023

Revue de la littérature:

Les métastases palpébrales sont très rares, <1% de toutes les lésions malignes palpébrales,

La présentation initiale de métastase palpébrale est non spécifique.

Sa manifestation peut varier d'un nodule solitaire à de multiples nodules ainsi qu'un œdème diffus

Vincenzo De Giorgi et al démontrent que plus 50 % de tous les métastases palpébrales ont comme origine un cancer du sein primitif, avec 27 % de ces cas présentent cette métastase palpébrale avant qu'une lésion primitif au sein ne paraisse.

Hayek_jad@hotmail.com